EXAMENUL FIZIC AL APARATULUI DIGESTIV

Conf Dr Radu Bogdan Mateescu

Recapitulativ de anatomie si fiziologie

- Tubul digestiv: de la gura, la anus
- Glande anexe: ficat, splina, pancreas, vezica biliara

Ficatul

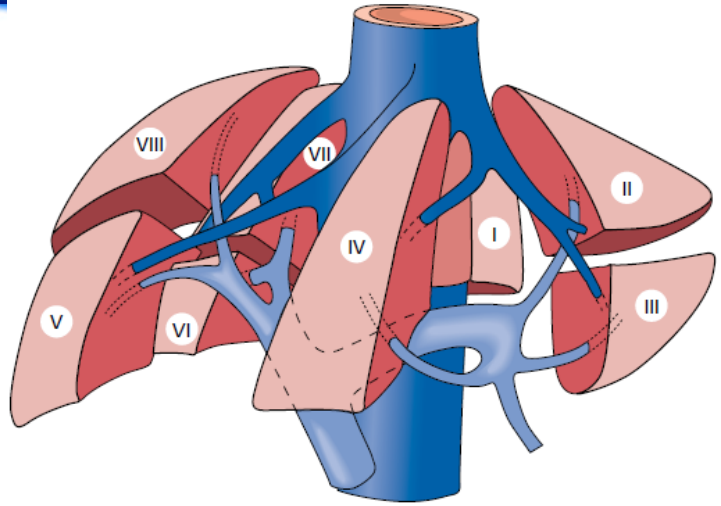

- Cel mai mare organ (1200-1500 g)
- Un lob drept (dominant) si un lob stang
- 8 segmente [I (caudat)-VIII]
- Se proiecteaza din spatiul intercostal V pana la rebordul costal; in conditii normale poate fi palpat in inspir profund.

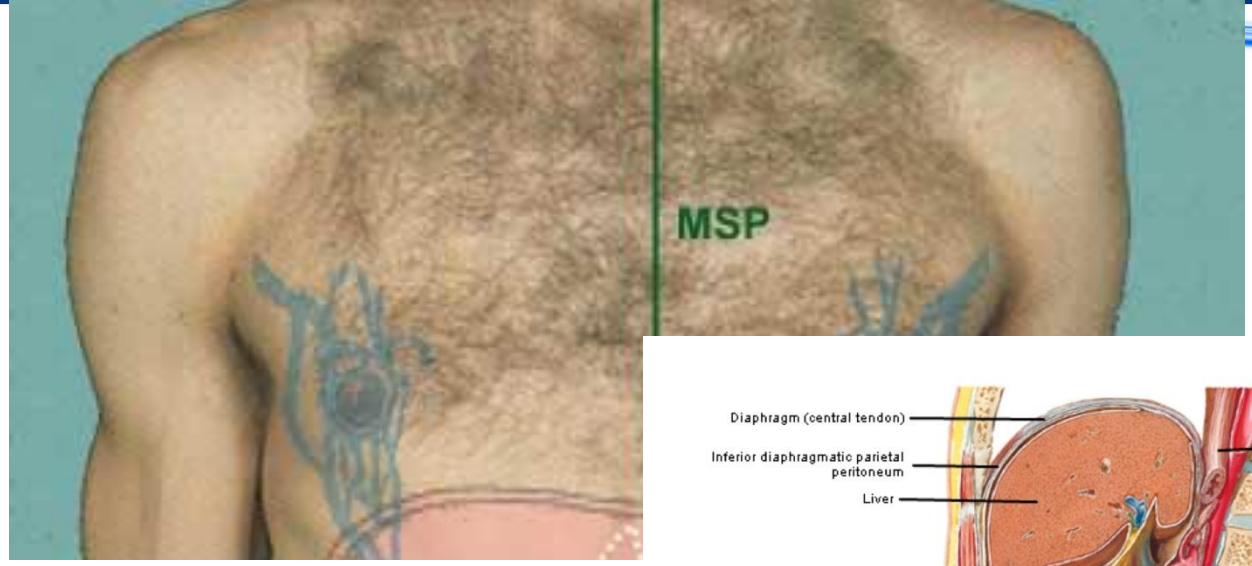
MSP

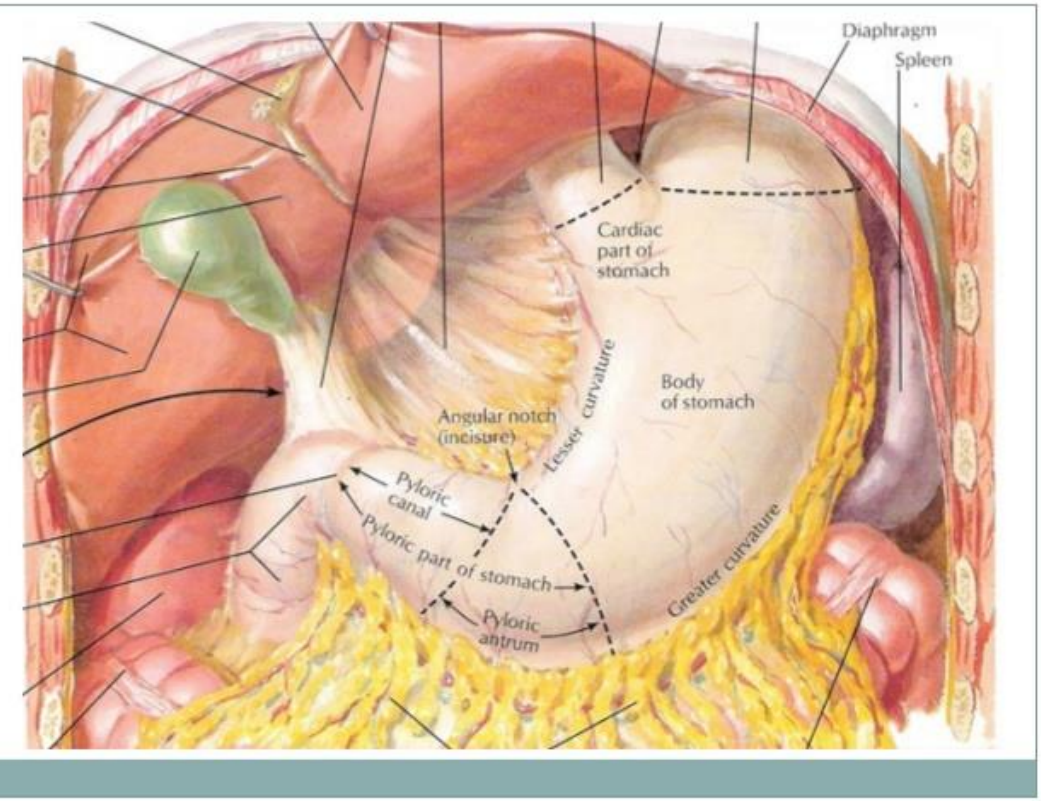
Diaphragm
Spleen
Cardiac part of stomach
Lesser curvature
Body of stomach
Angular notch (incisure)
Pyloric canal
Pyloric part of stomach
Pyloric antrum
Greater curvature

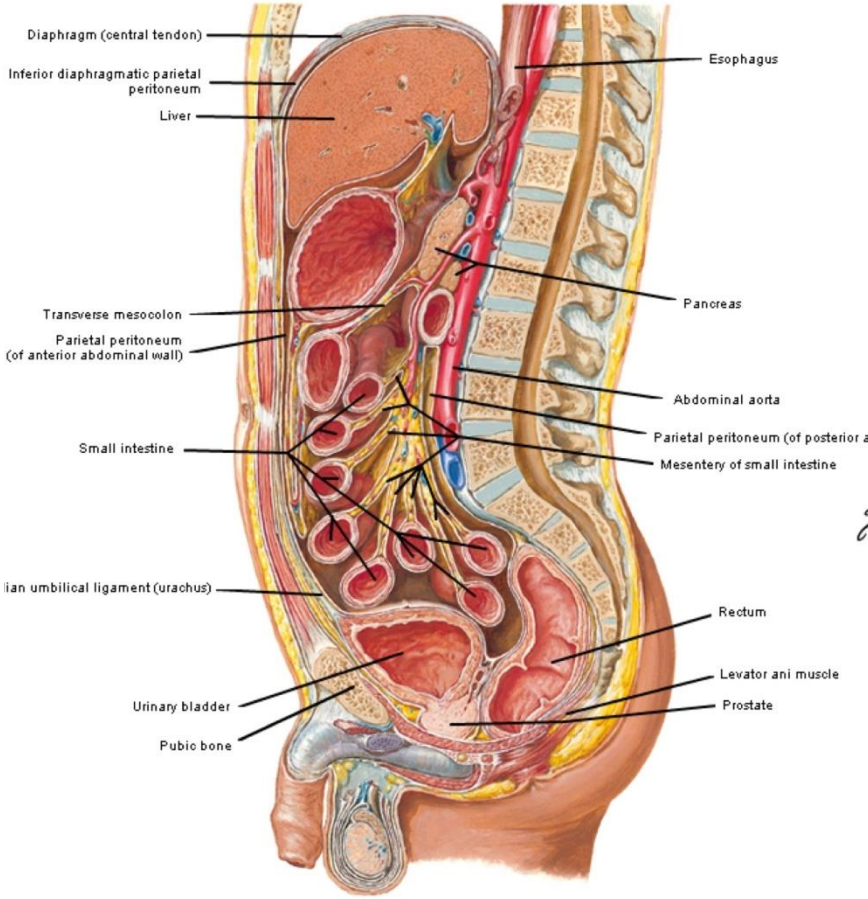
Diaphragm (central tendon)
Inferior diaphragmatic parietal peritoneum
Liver
Transverse mesocolon
Parietal peritoneum (of anterior abdominal wall)
Small intestine
ian umbilical ligament (urachus)
Urinary bladder
Pubic bone
Esophagus
Pancreas
Abdominal aorta
Parietal peritoneum (of posterior a
Mesentery of small intestine
Rectum
Levator ani muscle
Prostate

Splina

- Organ limfoid situat sub arcurile costale posterioare stangi, IX-XI
- E palpabila doar daca e marita (splenomegalie)

Alte organe abdominale

- Rinichiul drept este de obicei situat mai jos decat cel stang; situati la o palma de linia mediana (exam anterioara) sau sub coasta a XII-a (posterior); de obicei nu sunt palpabili
- Colecistul (vezicula biliara) are forma piriforma, cu fundul orientat spre cranial, catre cartilajul coastei a IX-a, pe partea dreapta
- Pancreasul: situat retroperitoneal, cu capul inclavat in potcoava duodenala si coada spre hilul splenic
- Aorta: coboara pe linia mediana, ajungand la stanga ei la nivelul crestei iliace; o masa pulsatila palpabila la acest nivel poate indica existenta unui anevrism

- Stomacul, in forma de carlig, proiectat in etajul abdominal superior, face legatura intre esofag si duoden, prima portiune a intestinului subtire.
- Intestinul subtire, in lungime de 3-10 m, cuprinde si jejunul si ileonul; se proiecteaza in regiunea centrala a abdomenului.
- Colonul, masoara aprox 1,5 m si este impartit in cec, ascendent, transvers, descendent, sigmoid si rect. Se termina prin canalul anal la anus. Apendicele cecal este situat de obicei pe latura mediala a cecului

Examenul fizic

- Decubit dorsal
- Icter: coloratia galbuie a sclerelor si a tegumentelor, secundara hiperbilirubinemiei; vizibil in lumina naturala
- Starea de nutritie; greutatea; casexie, emaciere, supraponderalitate, obezitate, indice de masa corporala (IMC)

Pielea

- Origine comuna, ectodermica, cu aparatul digestiv
- Hiperpigmentarea: prin stimularea melanocitelor de catre hemosiderina in hemosideroza sau localizata, ca de ex in malabsorbtie (mameloane, plici, cav bucala)
- Macule brune in jurul buzelor, **pe mucoasa bucala** si pe degete; se asociaza cu hamartoame intestinale (50%) in sdr Peutz-Jeghers (autozomal dominant, risc de ADK intestinal, de sangerari sau de obstructie intestinala)

- Acanthosis nigricans: zone hiperpigmentate, maroniu-inchis, mai ales la niv plicilor (axila, baza gatului), asociate uneori cu neoplazii (cancer gastric, limfoame) sau endocrinopatii (DZ, acromegalie)

- Telangiectazia hemoragica ereditara (sdr Weber-Rendu-Osler): mici telangiectazii cu potential hemoragic, pe limba, buze, piele si in tractul digestiv

- Porfiria cutanea tarda: afectiune cronica datorata unui defect in metabolismul porfirinelor, mai des la alcoolici si la cei infectati cu VHC. Compusi toxici, fotosensibilizanti, din metabolismul perturbat, se depun in piele si duc la formarea unor bule/vezicule pe zonele expuse la lumina

- Scleroza sistemica: aceasta afectiune autoimuna in care pielea isi pierde elasticitatea se asociaza cu refluxul gastroesofagian si cu tulburari de motilitate gastrointestinala (prin acumulare de colagen in tesuturi, ca urmare a activarii fibroblastilor)

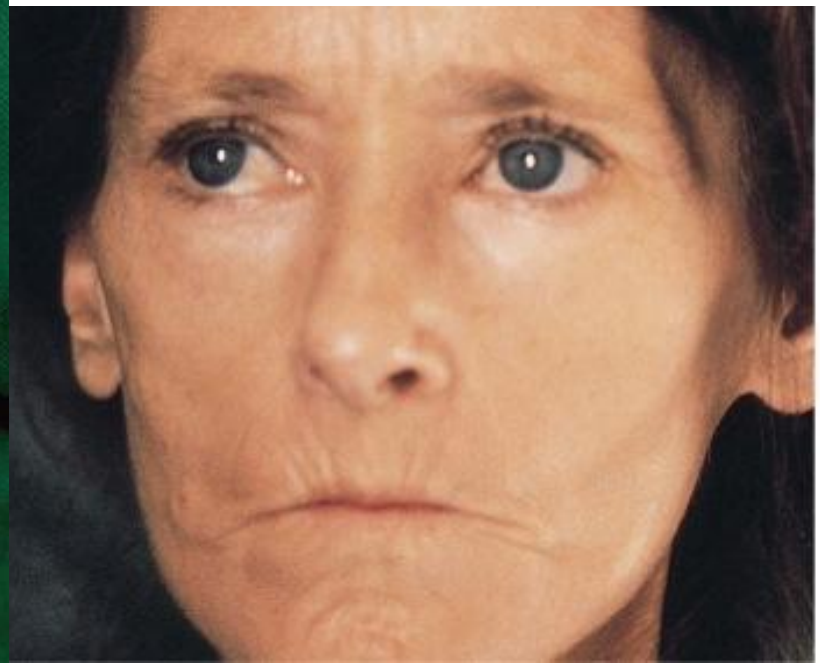

Pielea si tubul digestiv (1)

Sdr polipozice	Piele	Tub digestiv	Alte asocieri
Sdr Peutz-Jeghers	Macule pigmentate pe maini, picioare, buze	Polipi hamartomatosi (rar adenocarcinom) in stomac, intestinul subtire si/sau gros	
Sdr Gardner	Chisturi, fibroame, lipoame	Polipi, ADK colonic	Osteoame
Sdr Cronkhite-Canada	Alopecie, hiperpigmentare, glosita, distrofii unghiale	Polipi hamartomatosi, diaree, insuficienta pancreatica exocrina	

Pielea si tubul digestiv (2)

Tumori secretante	Piele	Tub digestiv	Alte asocieri
Sdr carcinoid	Flushing, telangiectazii	Diaree apoasa, hepatomegalie	Wheezing, sufluri cardiace
Mastocitoza sistemica	Telangiectazii, flushing, papule pigmentate, prurit, dermografism, semnul Darier	Ulcer peptic, diaree, malabsorbtie	Astm, cefalee, tahicardie
Glucagonom	Rash necrolitic migrator	Glosita, scadere ponderala, DZ	

Pielea si tubul digestiv (3)

Vasculopatii			
Telangiectaziile hemoragice ereditare	Telangiectazii (mai ales unghiale, palmare, plantare si digestive)	Sangerari digestive	Sangerari nasofaringiene, fistule artriovenoase pulmonare, insuficienta cardiaca cu debit crescut
Pseudoxantoma elasticum	Placi/papule galbene in zonele de flexie	Sangerari intestinale, ischemie	Dungi angioide retiniene
Blue rubber bleb syndrome	Hemangioame	Sangerari intestinale sau hepatice	
Boala Degos	Papule rosii (precoce) si cicatrici sidefii (tardiv)	Infarct sau perforatie intestinala	
Acanthosis nigricans	Leziuni papilomatoase brun-inchise (de obicei axilare)	Carcinoame	Acromegalie, DZ

Pielea si tubul digestiv (4)

Dermatita herpetiforma	Lez pruritice (tipic genunchi, coate, fese)	Boala celiaca	
Deficit de Zn (ca in boala Crohn, ciroza, pancreatita, nutritie parenterala)	Cruste rosii, scuamoase, in reg bucala, oculara, genitala; pete albe pe limba	Diaree	
Porfiria cutanea tarda	Vezicule in zonele expuse la lumina	Boala hepatica alcoolica	
Boli inflamatorii intestinale	Pyoderma gangrenosum, eritem nodos, hippocratism, afte bucale	Colita ulcerativa sau boala Crohn	
Hemocromatoza	Pigmentare cutanata	Hepatomegalie, semne de boala hepatica cronica	Insuficienta cardiaca, DZ, atrofie testiculara, artropatie
Scleroza sistemica	Piele cartonata, sclerodactilie, sdr Raynaud, calcinoza, telangiectazii	Reflux gastroesofagian, dismotilitate esofagiana, suprapopulare bacteriana cu malabsorbtie	

Examenul mainilor

- Indiferent de etiologie, bolile cronice hepatice au manifestari similare in stadiile avansate; totusi, niciun semn nu este patognomonic
- Leuconichia: opacifierea patului unghial secundara hipoalbuminemiei
- Liniile Muehrcke: linii albe transversale pe unghie, apar tot in hipoalbuminemie
- Lunula poate capata o tenta albastra in boala Wilson
- Degetele hippocratice apar la 1/3 din cirotici, posibil secundar unor sunturi arteriovenoase pulmonare.

- Eritemul palmar (“palmele hepatice”) este localizat predominant la nivel tenar si hipotenar si uneori si la talpi. Poate sa apara si in alte boli sau in sarcina
- Palmele palide sugereaza anemie (etiologii multiple)
- Contractura Dupuytren: ingrosarea vizibila si palpabila a fasciei palmare care blocheaza extensia in pozitie normala a degetelor; adesea e bilaterala; se asociaza cu alcoolismul (nu cu boala cronica de ficat) si poate apare si la unii muncitori manuali

Bratele

- Echimoze (tulburari de coagulare secundare perturbarii sintezei hepatice a factorilor coagularii? Malabsorbtie de vit K prin icter obstructiv?
- Semnul Cullen (hg intraperitoneala, de ex in pancreatita ac) si Turner (echimoze pe flancuri prin sangerare retroperitoneala)
- Petesii (trombopenie prin inhibitie medulara, hipersplenism sau CID?)
- Atrofie musculara (alcoolica? Boala hepatica avansata?)
- Miopatie proximala (alcoolica?)

- Leziuni de grataj (icter si blocarea excretiei unei substante transportate prin bila?)
- Stelute vasculare: arteriola centrala si metaarteriole ce radiaza in stea de la ea; de obicei in teritoriul venei cave superioare

  >2 stelute sunt anormale. Pot aparea si in sarcina (estrogeni necatabolizati in ficat?

Ochii

- Sclerele pot fi palide (anemie) sau galbui (icterice)
- Inelul Kayser-Fleischer rar se vede cu ochiul liber, de obicei cu lampa cu UV. Este brun-verzui si este situat la periferia corneei. Prin depunere de Cu in membrana Descemet (tipic pentru boala Wilson) precede, de obicei, semnele neurologice

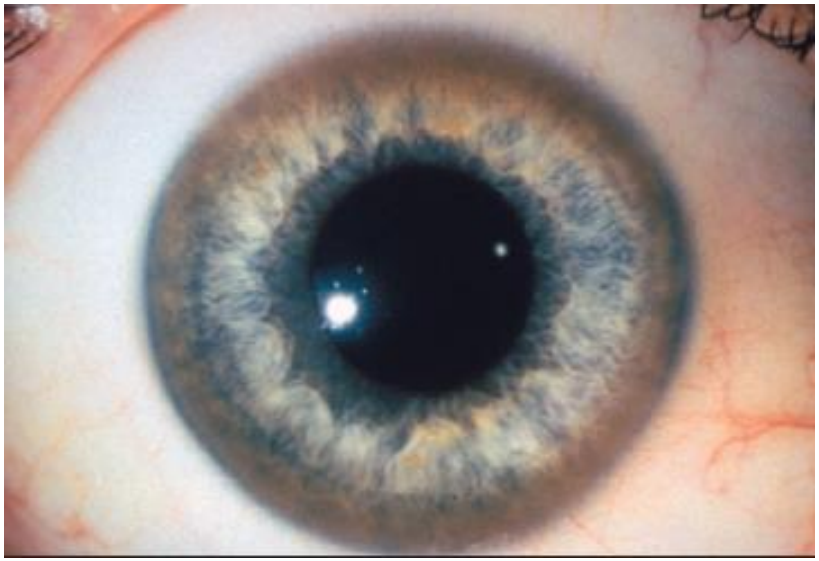

- Inflamatia irisului (irita) poate apare in bolile inflamatorii intestinale
- Xantelasma sunt depozite lipidice sub forma de placi galbui, in tesutul subcutan periorbital. Pot indica cresterea persistenta a colesterolului plasmatic, asa cum apare in sdr colestatice (de ex ciroza biliara primitiva)

Glandele salivare

- Hipertrofia parotidiana bilaterala nedureroasa poate fi un semn de alcoolism. Daca este insotita de tumefactie si durere indica un episod acut. Mai apare in oreion, sarcoidoza sau limfom si in sdr Mikulicz (alaturi de hipertrofia celorlalte gl salivare).
- Marirea unilaterala poate fi expresia unui calcul parotidian inclavat sau a unei tumori.

Examenul gurii

- Starea dentitiei si a gingiilor
- Halena se poate datora igienei precare, unei boli hepatice avansate (fetor hepaticus), unui DZ dezechilibrat (eliminare respiratorie de cetone), insuficientei renale (uremie), alcoolismului, unor infectii respiratorii, fumatului
- Mirosul dulceag al fetorului se datoreaza metilmercaptanilor proveniti din methionina care nu e demetilata de catre ficatul insuficient. Semn de prognostic nefavorabil

Examenul gurii (2)

- Multe aspecte ale limbii nu sunt expresia unei boli (Limba saburala, geografica, neagra, etc)
- Leucoplakia este o stare premaligna care se manifesta prin ingrosarea mucoasei linguale care capata un aspect albicios. Se poate datora igienei deficitare, alcoolotabagismului, unor infectii. Adesea nu are explicatie.
- Glosita: limba este depapilata si rosie, secundar atrofiei papilelor, prin deficiente nutritionale (fier, vit B, folat). Apare la varstnici, alcoolici, in sdr carcinoid.
- Macroglosia poate apare in sdr Down, acromegalie, infiltrarea limbii cu amiloid sau tumorala

- Ulceratiile aftoide incep ca vezicule nedureroase care dupa spargere lasa o ulceratie dureroasa. Adesea nu insotesc vreo boala, dar uneori se asociaza cu b Crohn, cu boala celiaca, cu sdr Behcet sau cu o cauza infectioasa (HIV, HSV, HZ)
- Stomatita angulara: deficit de fier, ac folic, B6, B12
- Candidiaza: depozite albe branzoase, aderente, care duap inlaturare lasa o zona friabila. Se poate extinde in esofag si produce odinofagie. Apare la imunodeprimati (DZ, HIV, cancerosi, tratati cu citostatice, corticosteroizi, antibiotice cu spectru larg, alcoolici)

Gatul si toracele

- Ex ganglionilor cervicali si supraclaviculari (Virchow, pe stanga- asoc cu cancere digestive sau pulmonare)
- Ginecomastia: boli hepatice cronice (hiperestrogenism? Spironolactona? Toxicitatea alcoolului pe cel Leydig cu reducerea testosteronului?)
- Stelute vasculare

Abdomenul

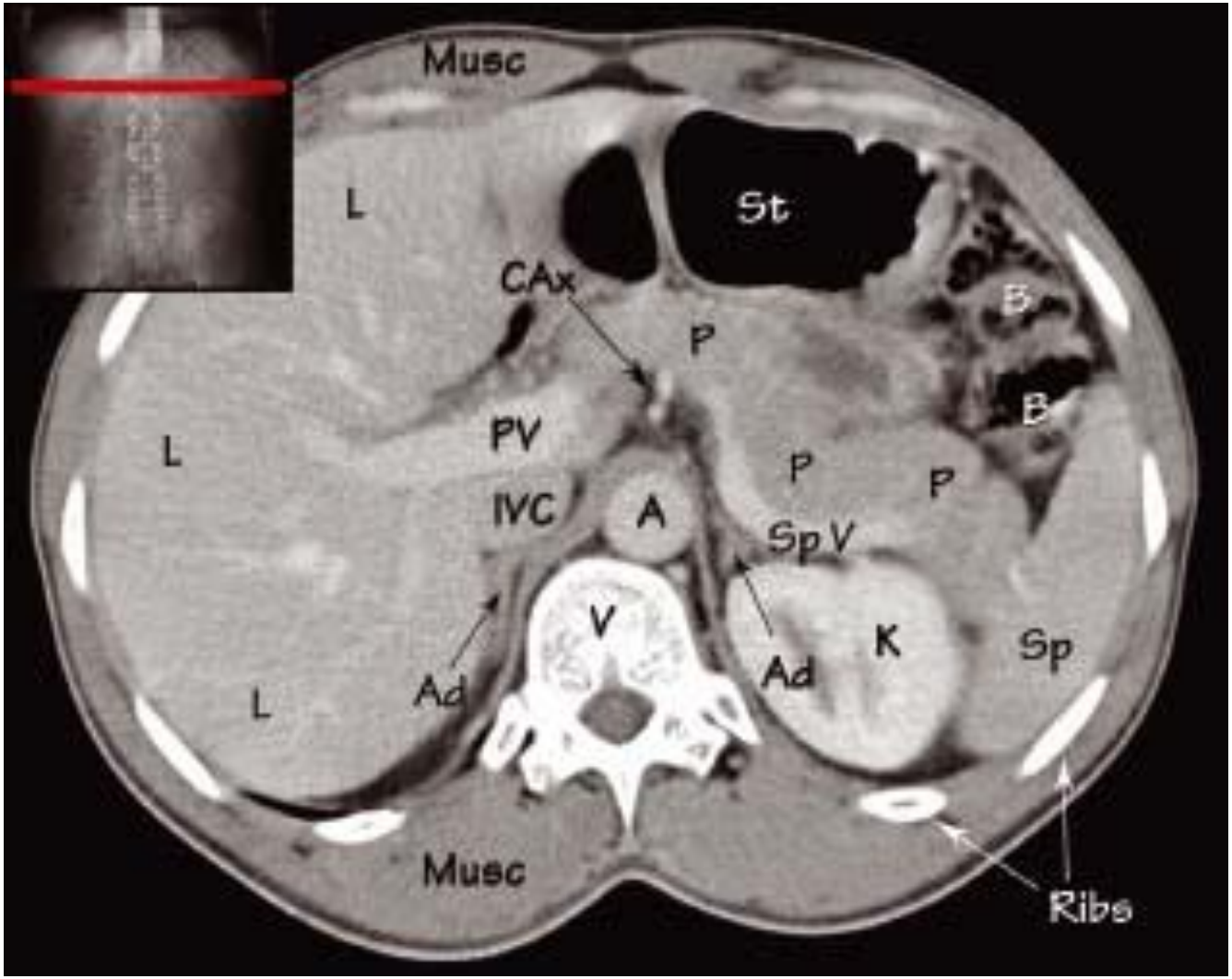

Figure 3-23

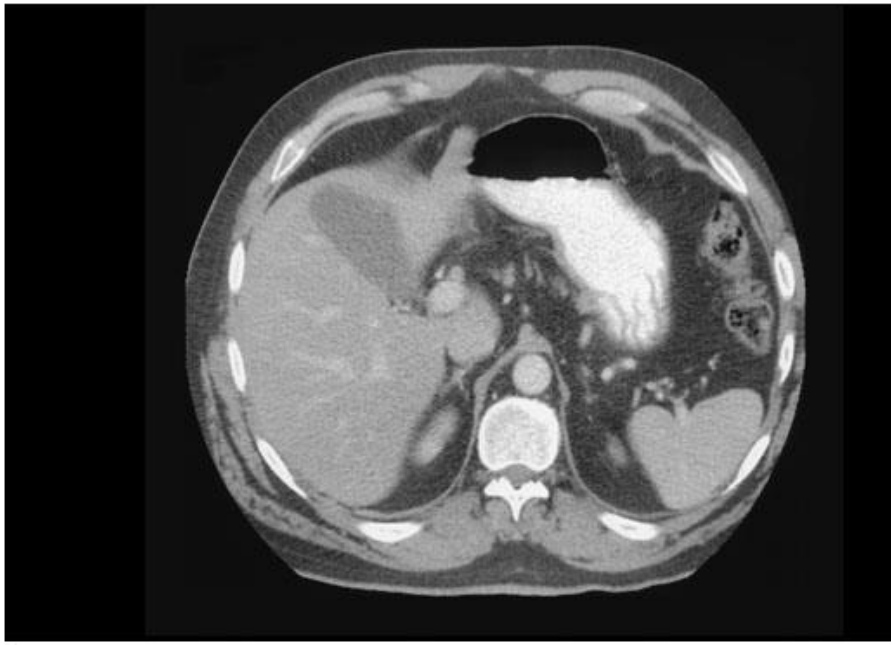

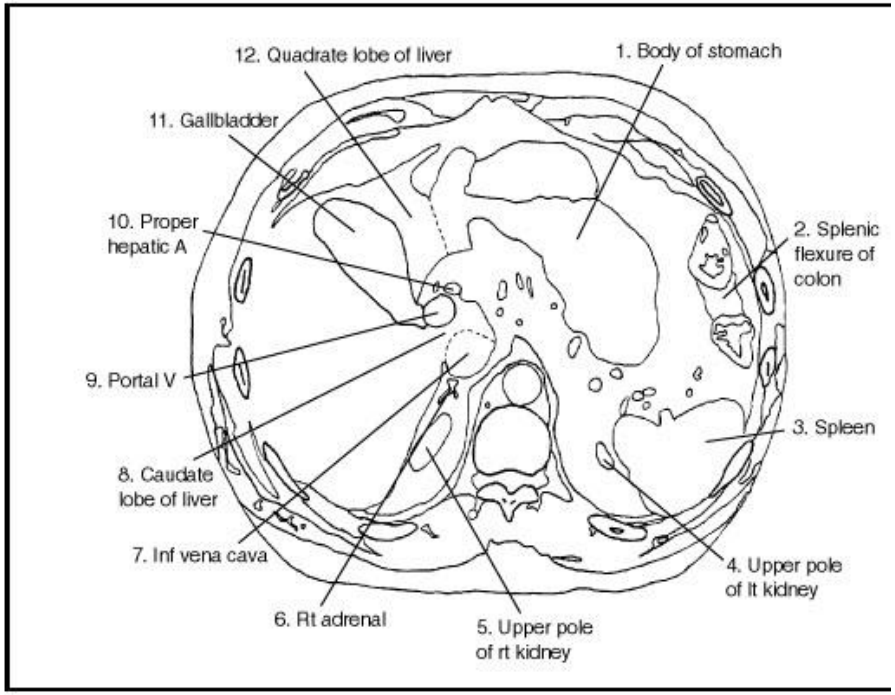

© 2001 Lippincott Williams & Wilkins

Figure 3-27

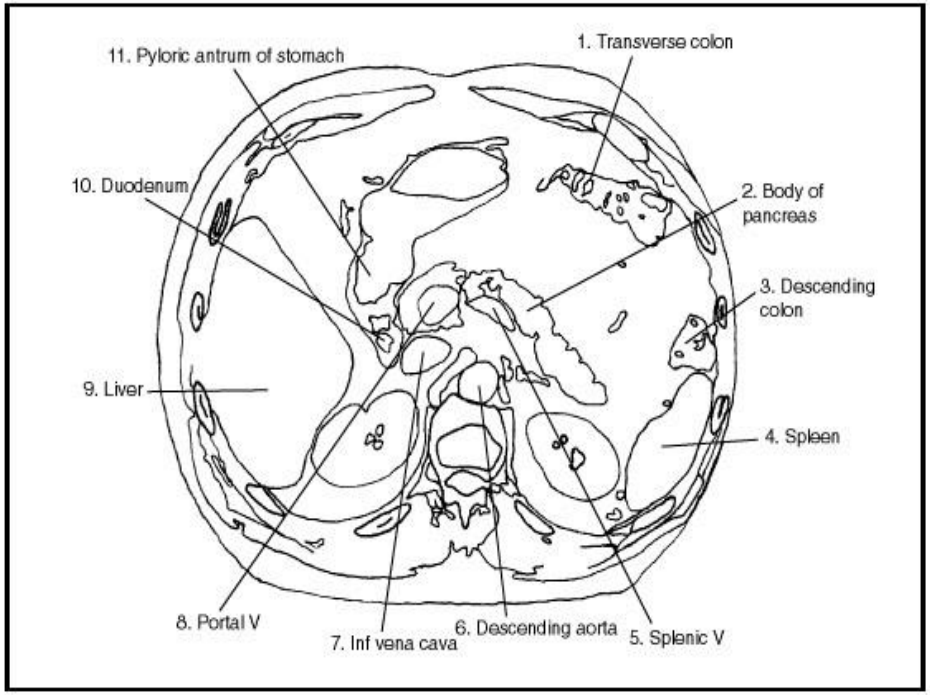

© 2001 Lippincott Williams & Wilkins

Proiectia pe peretele abdominal anterior

- Ficat: marginea sup in spatiul V i.c. drept; marginea inf. la rebord, pe linia medioclaviculara, in inspir complet
- Splina: sub coastele IX-XI, posterior de linia medioaxilara
- Colecist: la intersectia marginii laterale a dreptului abdominal cu rebordul costal drept

Pancreas: capul, la nivelul L1,
coada, spre dreapta si cranial

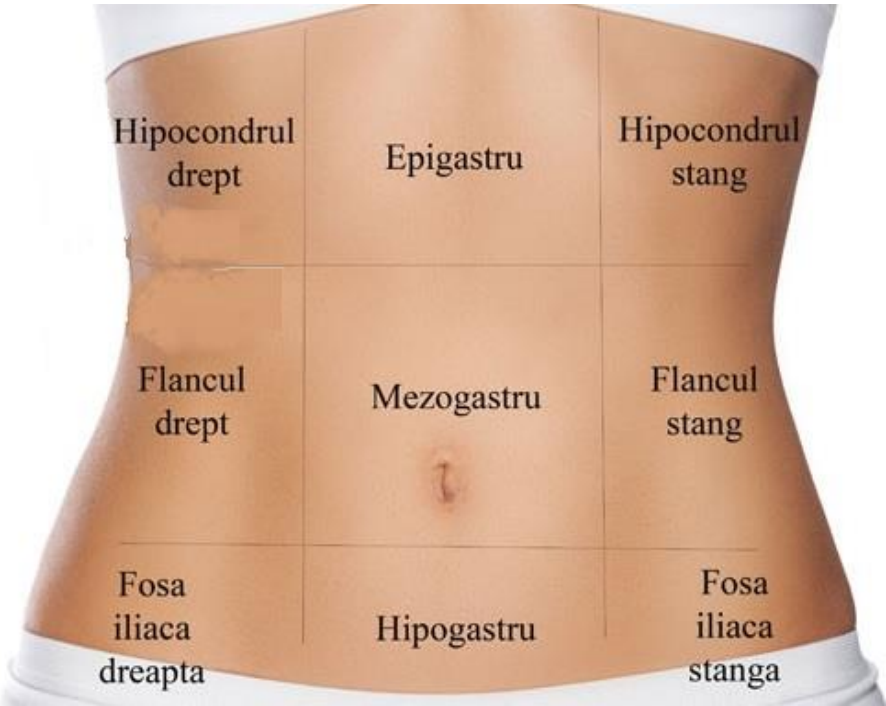

Ficatul

- Ficatul normal nu este dureros si are consistenta elastica; marginea inferioara este rotunjita
- Ficatul gras (steatozic): dimensiuni mai mari, este moale si poate fi dureros
- Ficatul cirotic: margine inferioara ascutita, dur, nedureros; in stadiile avansate de boala este mic; asocierea unui cancer hepatic sau a hepatitei alcoolice poate transforma ficatul intr-unul dureros la palpare
- Colecistul normal nu este palpabil; cand este inflamat, palparea in zona produce semnul Murphy; hidropsul vezicular (colecist neinflamat, destins prin obstructia evacuarii) poate fi palpat (semnul Courvoisier-Terrier)

Splina

- Se palpeaza doar daca este marita (splenomegalie)
- In inspir coboara spre ombilic si ramane superficiala (spre deosebire de rinichi)
- Splenomegalia apare in boli mieloproliferative sau in hipertensiune portala (de obicei, ciroza)

Examenul neurologic

- Starea mentala este importanta pentru aprecierea prezentei encefalopatiei hepatice, sindrom neuropsihic intalnit in cirozele avansate sau in hepatopatiile fulminante, prin combinatia intre incapacitatea ficatului de a detoxifia unele substante (amoniac, mercaptani, amine) si “scaparea” acestora in circulatia generala prin sunturi venovenoase portosistemice
- Tulburarea constientei merge pana la coma

- Asterixisul (“flapping tremor”): suferinta neurologica cauzata de interferenta cu semnalele proprioceptive transmise prin subst reticulata, tradusa prin incapacitatea pastrarii tonusului postural. Sunt miscari ritmice, neregulate, de scapare, provocate de mentinerea prelungita a unei posturi, vizibile la nivelul art. pumnului, metacarpofalangiene, ale bratului, la nivelul limbii sau ale pleoapelor
- Apare din stadiile precoce ale encefalopatiei, dar nu e patognomonic: apare si in insuficientele cardiace, renale sau respiratorii,precum si in diselectrolitemii
- Tremorul fin al alcoolicului trebuie deosebit, ca si
- Miscarile coreoatetozice din boala Wilson

Semne si simptome intalnite in patologia digestiva

- Anorexia/inapetenta: disparitia apetitului
- Scadere ponderala: >10% din G; prin anorexie, dieta, malnutritie, malabsorbtie (reducerea aportului energetic) sau prin cresterea consumului (hipertiroidism, efort fizic, febra); necesarul energetic aprox 2000-2500 kcal/zi
- Pirozis: senzatie de arsura retrosternala cu punct de plecare in epigastru; semnul principal al bolii de reflux gastroesofagian (BRGE), aparand mai frecvent in decubit dorsal
- Dispepsia: durere sau disconfort epigastric (epigastralgie); cand este ameliorata temporar de ingestia de alimente sugereaza ulcerul peptic

- Odinofagia: deglutitie dureroasa, sugereaza o leziune inflamatorie a esofagului (peptica sau infectioasa); cancerul, alterand terminatiile nervoase, da mai rar odinofagie; se poate asocia cu
- Disfagia: deglutitie dificila (sau imposibila); poate fi *inalta (orofaringiana)*, adesea paradoxala (lichidele sunt mai greu de inghitit si pot reflua pe nas + tuse) ca in patologia neurologica (AVC, degenerativa) sau joasa (esofagiana).

Greata si varsatura

- Pot aparea asociate sau independent (varsatura neprecedata de greata in hipertensiunea intracraniana).
- Cauze: medicamente (citostatice, antiHTA, antidiabetice, antibiotice, opioide, antiparkinsoniene), abuz de b alcoolice, infectioase (gastroenterita, otita), cardiace (IMA, IC), neurol (migrena, HT intracraniana), psihiatrice (depresie, varsaturi psihogene), durere intensa, stimulare labirintica (rau de miscare, sdr Meniere, tumori, inflamatii), metabolice (uremica, cetoacidozica), sarcina; digestive: ocluzie, functionale, ulcer peptic, boli pancreatice
- Frecvent in gastroenterite, litiaza coledociana, pancreatita, hepatita acuta, ileus sau ocluzia intestinala.
- Varsatura poate contine sange proaspat (hematemeza) sau digerat , “in zat de cafea” (melenemeza).
- Prezenta bilei in lichidul de varsatura indica lipsa unei obstructii semnificative inaintea papilei .

Cauze extradigestive de greata si de varsatura

Neurologice: HT intracraniana (meningita, tumori intracraniene), migrena, labirintita, sdr Meniere , durere severa (colica renala, IMA) sincopa vasovagala, soc
Medicamente: aproape oricare; digoxina, opiacee, citotoxice, antidepresive
Metabolice si endocrine: sarcina, cetoacidoza diabetica, hipercalcemia, Insuf renala sau hepatica
Psihice: anorexia nervoasa, bulimia

- Gazele intestinale: a jeun aprox 200 ml gaze (O_2, N_2, CO_2, H_2, CH_4): inghitite, CO_2 din neutralizarea HCl in duoden, echilibrarea presiunii partiale sanguine, fermentarea bacteriana a zaharurilor neabsorbabile ;volumul creste dupa mesele cu fibre
- Eructatia: elim gazelor pe gura; la anxiosi cu tulburari functionale sau pentru decompresia temporara
- Flatulenta: excesiva la cei cu deficit de lactaza sau cu malabsorbtie si absenta la cei cu ileus/ocluzie; la cei normali gazele se elimina cu viteza similara celei cu care se acumuleaza
- Borborigme: zgomote intestinale produse de miscarea continutului gazos si lichidian; daca sunt localizate si asociate cu dureri colicative sugereaza o obstructie intestinala
- Meteorism: dezechilibru intre productia si eliminarea de gaze (de obicei tulburare de motilitate sau de perceptie)

Distensia abdominala

- Reala sau doar tulburare de perceptie
- Cele reale: lichid (ascita, glob vezical), gaz (meteorism, ileus, obstructie intestinala), sarcina, tumori, obezitate

Durerea si sensibilitatea abdominala

Localizate:

- in epigastru (epigastralgii) ca in ulcer
- Retrosternal (arsuri-pirozis): BRGE
- In et abdominal superior, “in bara”, +/- iradiere posterioara: in boli pancreatice
- In punctul cistic: in colecistite (semnul Murphy)
- In FID (MacBurney): in apendicita
- In FIS: diverticulita
- Periombilical: boli ale intestinului subtire;
- Pe linia mediana: anevrismele aortice

Generalizate:

- Iritatia peritoneului parietal (peritonita): durere la decompresie (Blumberg) sau semnul clopotelului
- Contractura involuntara, continua a musculaturii peretelui abdominal (abdomenul de lemn): semn de peritonita; lipsesc sau sunt diminuate excursiile respiratorii ale peretelui abdominal

Diareea

- Tulburare de tranzit ce consta in emisia unui numar mai mare de scaune/zi sau a unor scaune mai moi fata de “normalul” unei persoane
- “normalul” occidental: 2-3 scaune/zi, pana la 1 scaun la 3 zile
- Acuta (<4 sapt) sau cronica
- Mecanism:- osmotic: apa atrasa in lumenul intestinal de catre subst. osmotic active (mal-absorbtie/-digestie, laxative osmotice)

  - secretorie: prin inflamatia (sau infectia) intestinala

  - motorie: peristaltica crescuta (sdr de intestin iritabil, hipertiroidism)
- Tenesme: senzatie de evacuare incompleta (inflamatie/tumora rectala)
- Urgenta: imperiozitate

Constipatia



- Scaun mai rare sau dure
- Tulburare de motilitate, obstructie perturbarea senzatiei rectale, anism (tulburare de evacuare)
- Cand lipseste complet tranzitul pentru gaze si pentru materiile fecale (asoc cu varsaturi, alterarea SG, +/- dureri colicative) dg de ileus/ obstructie intestinala este probabil

Hemoragia digestiva

- Superioare: cu sursa proximal de unghiul Treitz
- Inferioare: sursa in intestinul gros
- Medii: intre cele doua repere
- Hematemeza
- Melenemeza
- Melena: scaun negru-lucios, pastos, prin prezenta sangelui digerat; sursa sangerarii este proximal de cec; se confunda cu scaunul celor ce iau Fe sau Bi (negru-verzui, mat)
- Rectoragia: sange rosu evacuat prin anus; poate fi izolat (rectoragie terminala cu sursa in rectul distal sau in canalul anal) sau amestecat in materiile fecale (sursa sub unghiul splenic). Hemoragiile digestive masive cu sursa proximal de cec se pot exterioriza ca sange rosu si se insotesc de alterare hemodinamica

Cauze frecvente de hemoragie digestiva

Cauza
Ulcer peptic
Varice esogastrice
Gastrita hemoragica
Esofagita, duodenita
Sdr. Mallory-Weiss
Angiodisplazii
Cancere digestive
Leziune Dieulafoy

Cauze frecvente de hemoragii digestive inferioare

- Diverticuli colonici
- Tumori colorectale
- Ectazii vasculare
- Colite infectioase
- Boli Inflamatorii Intestinale
- Traumatisme rectale
- Hemoroizi